Aus dem Pathologischen Institut des Städtischen Krankenhauses Berlin-Neukölln. (Direktor: Prosektor Dr. Plenge)

Ueber einen Fall von Metastasenbildung eines Carcinoids der Bronchialschleimhaut

Inaugural-Dissertation

zur

Erlangung des

Medizinischen Doktorgrades

an der

Friedrich-Wilhelms-Universität

zu Berlin

vorgelegt von

Wolfgang Schneider

aus Berlin

Tag der Promotion: 20. Mai 1941

Druck: Karl u. Richard Hoffmann, Charlottenburg, Schillerstraße 44

M 87

Gedruckt mit Genehmigung
der
Medizinischen Fakultät der Universität Berlin
Dekan: Prof. Dr. Kreuz
Referent: Prof. Dr. Rössle.

Ueber einen Fall von Metastasenbildung eines Carcinoids der Bronchialschleimhaut

Digitized by the Internet Archive
in 2026

https://archive.org/details/IA40153504_0282

Es ist das Verdienst Hamperls, in jüngster Zeit eine Gruppe von Bronchialgeschwülsten abgegrenzt sowie diese im Hinblick auf ihre Beziehungen zu anderen bekannten Geschwulstarten des menschlichen Körpers als festen Bestandteil in den Formenkreis der allgemeinen Geschwulstlehre eingereiht zu haben. Rückgreifend auf die bereits im Jahre 1931 durch Geipel gegebene Beschreibung dieser recht seltenen Geschwülste und ihre Deutung als Basalzellkrebse, wurde von ihm auf Grund eingehender histologischer Untersuchung der verhältnismäßig großen Anzahl von 9 Fällen und Berücksichtigung von weiteren 15 bereits beschriebenen Fällen in Anlehnung an die seit längerem bekannten Carcinoide des Darms diese Geschwulstgruppe als Carcinoide der Bronchialschleimhaut bezeichnet. Wie Hamperl betont, sind dies absolut gutartige, langsam wachsende Bronchialtumoren, die im Gegensatz zu echten Bronchialkrebsen mit überwiegender Häufigkeit zwischen dem 30. und 40. Lebensjahr klinisch in Erscheinung treten, jedoch sind als eigentlicher Zeitpunkt ihrer Entstehung in Anbetracht ihres langsamen Wachstums die noch jüngeren Lebensjahrzehnte anzunehmen. Sie stellen entweder gestielte, polypöse Gebilde von Kirschkern- bis Taubeneigröße dar, welche von Bronchialschleimhaut allseitig kapselartig umgeben sind, oder sie kommen innerhalb der Bronchialwand zur Entwicklung, wo sie die Schleimhaut gegen die Lichtung zu mehr oder weniger vorwölben. Während ein gewisses infiltratives Wachstum von Geschwulstzellen in die als Kapsel fungierende Bronchialschleimhaut hinein die Regel ist, konnte Hamperl in keinem Fall, Geipel in nur zwei Fällen eine Ausbreitung von Geschwulstgewebe auch außerhalb des Bronchus feststellen. Bei weiterer Größenzunahme führen beide Wuchsformen dieser Geschwülste schließlich zu einer Unwegsamkeit des betreffenden Bronchus, so daß Sekretstauung und Bronchiektasenbildung mit Bronchitis auftreten, Veränderungen,

die gewöhnlich chronische Pneumonien und hartnäckige Pleuraentzündungen zur Folge haben. Es sind somit die durch den Sitz des Tumors bedingten Lungenveränderungen, welche bei den Trägern solcher Geschwülste im Vordergrund des klinischen Krankheitsbildes stehen. Histologisch stellen diese Geschwülste einesteils von den Bronchusdrüsen ausgehende Cylindrome dar, wie sie auch an manchen anderen Stellen des menschlichen Körpers aufzutreten pflegen, zum anderen sind es Tumoren, die aus epithelialen Strängen und Feldern und einem spärlichen, gefäßführenden Bindegewebsgerüst bestehen. Am Aufbau der Epithelzellkomplexe sind im wesentlichen zwei Arten von Geschwulstzellen beteiligt: Zylindrisch gestaltete Zellen, die wegen ihrer regelmäßigen, senkrecht zur Verlaufsrichtung der Stränge nebeneinander eingestellten Anordnung als Palisadenzellen bezeichnet werden und kleinere polygonale Zellen. Eine nicht in allen Geschwülsten anzutreffende Besonderheit stellen auffallend große, scharf begrenzte, polygonale Zellen dar, welche als Onkozyten (Priesel, Hamperl) bezeichnet werden. In den von diesen genannten Zellarten aufgebauten Epithelfeldern und -strängen können kleine schleimhaltige Lichtungen auftreten, um welche die Zellen strahlig angeordnet sind; auch kommt Verschleimung einzelner Palisadenzellen vor. Obgleich Hamperl als den sicheren Ausgangspunkt der Bronchialcylindrome im Hinblick auf ihre gestaltliche Uebereinstimmung mit den Speicheldrüsencylindromen die gemischten Drüsen der Bronchialschleimhaut annimmt, so werden, trotzdem viele Einzelheiten dafür sprechen, die als Carcinoide bezeichneten Bronchialtumoren von ihm nur mit einer gewissen Zurückhaltung als Adenome der Bronchialdrüsen aufgefaßt.

Die in den Jahren 1937 bis 1939 von Weiser, Womack u. Graham, v. Eicken, Greineder und Ausbüttel mitgeteilten Fälle von gutartigen Bronchialtumoren weisen durchweg die von Hamperl eingehend beschriebenen Kennzeichen der Carcinoide auf. Es erübrigt sich somit, irgendwelche Einzelheiten dieser Arbeiten der letzten Jahre besonders hervorzuheben, da keine derselben Beob-

achtungen enthält, auf welche nicht schon Hamperl in seiner klassischen Darstellung der gutartigen Bronchialtumoren hingewiesen hätte.

Wie schon oben erwähnt, durchbricht in keinem der Fälle Hamperls das Geschwulstgewebe die umgebende Bronchialschleimhaut. Wenn auch ein gewisses infiltrierendes und leicht destruierendes Wachstum zu den von Hamperl gekennzeichneten Eigenheiten dieser Geschwulstgruppe gehört, so konnte jedoch nirgends von ihm ein Uebergreifen auf das Lungenparenchym festgestellt werden. Auch waren sämtliche Lymphknoten, sowohl die intrapulmonal gelegenen als auch die des Lungenhilus, frei von Geschwulstgewebe. Lediglich in einem Falle wies ein kleines venöses Gefäß in seiner Lichtung Geschwulstgewebe auf. In den beiden von Geipel II und Heck erwähnten Fällen einer extrabronchialen Ausbreitung wurde die Knorpelschicht des Bronchus von Geschwulstgewebe durchbrochen, welches bis an einen benachbarten Bronchial- bzw. Hiluslymphknoten heranreichte. Letzterer blieb bei Heck noch vom Geschwulstgewebe durch Bindegewebsepten getrennt, während bei Geipel II ein Einwachsen von Geschwulstepithel in den Lymphknoten selbst festgestellt werden konnte. Die übrigen von Geipel zur vergleichenden Betrachtung herangezogenen Fälle von Müller, Horn, Kreglinger, Kirch und Malkwitz sowie die von Weiser, Womack und Graham, v. Eicken, Greineder und Ausbüttel beschriebenen Neubildungen zeigten in der Mehrzahl nur ein geringes Tiefenwachstum. Metastasen in entfernteren Organen wurden in keinem der bearbeiteten Fälle gefunden.

In dieser Richtung nunmehr neu und beachtenswert erscheint mir ein von Baumgarten im Jahre 1937 mitgeteilter Fall eines haselnußgroßen, weißlichen Tumors in der linken Lungenspitze mit Lebermetastasen, deren eine, 3 Jahre vor dem Tode des Patienten operativ entfernt, histologisch als fragliche Metastase eines „Zylinderzellenkarzinoms auffallend hoher Reife" diagnostiziert wurde. In der Umgebung der als Primärtumor aufgefaßten Lungengeschwulst wurden in der Bronchialwand Zellen gefunden, die eine weitgehende Uebereinstimmung mit der von Ham-

perl als Onkozyten bezeichneten Zellform aufwiesen. Leider ist eine eingehende Würdigung dieser interessanten Beobachtung nicht möglich, da ein ausführlicher histologischer Befund der Geschwulst offenbar noch nicht veröffentlicht worden ist.

Im folgenden möchte ich nun selbst über einen eigenartigen Fall berichten, der mir unlängst bei einer Institutssektion als Nebenbefund in die Hände gefallen ist. Ob er vielleicht eine Parallele zu der Beobachtung Baumgartens darstellt oder nicht, mag vorläufig dahingestellt bleiben. Immerhin scheint mir eine Veröffentlichung desselben schon allein aus dem Grunde von Interesse zu sein, weil durch seine Besonderheit einige neue Gesichtspunkte in die Auffassung vom Wesen der nach Hamperl als Carcinoide der Bronchialschleimhaut bezeichneten Geschwulstform gebracht werden.

Eigener Fall.

64-jährige Ehefrau. Seit zwei Jahren Herzbeschwerden. Häufig Atemnot, besonders beim Treppensteigen. Zeitweise Schwellung der Knöchel und der Unterschenkel. Vor 14 Tagen Grippe und Fieber über 39°. Nach achttägiger Bettruhe leichte Besserung. Jedoch fühlte Patientin sich noch sehr schwach und litt unter hartnäckigem Husten und starker Atemnot. Zeitweise traten leichte Schmerzen in der Herzgegend auf. Die Einweisung in das Krankenhaus erfolgte unter der Diagnose „Myocarditis in sehr schlechtem Zustande". Zwölf Stunden nach der Aufnahme Exitus letalis unter den Zeichen des Kreislaufversagens.

Die von mir vorgenommene Obduktion ergab folgenden Befund:

Gut hühnereigroßer, von Blutungen und fettigen Nekrosen durchsetzter Tumor des linken Lungenunterlappens. Scharfe Abgrenzung des Tumors gegen das umgebende Lungengewebe durch ein denselben allseitig fest umschließendes, kapselartiges Gebilde. Hiluslymphknoten makroskopisch o. B. Zylindrische Erweiterung der linken Unterlappenbronchien mit schwerer eitriger Bronchitis. Neben ausgedehnten Bezirken chronischer Pneumonie zahlreiche

frische, zum Teil abscedierende Herdpneumonien im linken Untergeschoß. Katarrhalisch-eitrige Bronchitis sowie einzelne frische Herdpneumonien im Unterlappen der rechten Lunge. Randemphysem beider Lungenoberlappen. Außerordentlich feste, flächenhafte Pleuraverwachsungen über dem linken Lungenunterlappen.

Durchsetzung der Leber mit zahlreichen, nicht sehr dichtstehenden Geschwulstknoten von Kirschkern- bis Taubeneigröße.

Abgelaufene Endocarditis der Mitralis mit beträchtlicher bindegewebiger Verdickung und geringer Schrumpfung der Klappenränder und Sehnenfäden. Mäßige Stenose und Insuffizienz der Mitralklappe. Geringe Dilatation des linken Vorhofes. Beträchtliche Wandhypertrophie und starke Erweiterung der rechten Herzkammer.

Stauungsblutüberfüllung aller Organe. Geringe Stauungsinduration der Milz.

Mäßige allgemeine Arteriosklerose. Starke Atheromatose der Bauchaorta, teilweise mit geschwürsartigem Aufbruch. Relativ geringe Coronarsklerose. Vereinzelte kleine Schwielen in der Vorderwand der linken Herzkammer.

Senile Involution des Uterus und der Ovarien.

Aus dem Befundbericht der Brustorgane seien hier nur die Angaben hervorgehoben, die im Rahmen des Themas von Bedeutung sind:

Nach Herausnahme des Brustbeins sinken die Lungen nur wenig zurück. Ueber dem linken Unterlappen bestehen flächenhafte Verwachsungen mit dem Rippenfell, die sich nur schwer lösen lassen. Die Lungenspitzen sind frei; in den Brustfellräumen ist kein Erguß.

Der Ueberzug der linken Lunge ist über dem Obergeschoß glatt und spiegelnd. Ueber dem Untergeschoß ist er weißlich verdickt und ihm hängen zottige Reste der bindegewebigen Verwachsungen mit dem Rippenfell an. Bei Betastung zeigt die linke Lunge in den einzelnen Abschnitten verschiedenartige Konsistenz. Während sich im Oberlappen das Lungengewebe daunenkissenartig anfühlt, besitzt es im Bereich des Unterlappens eine derbe, fast leberartige Konsistenz. Die Schnittfläche des Oberlappens zeigt einen hochroten Farbton. Hier ist reichlich Blut sowie

schaumige, klare Flüssigkeit abstreifbar. Im linken Unterlappen findet sich inmitten des Lungengewebes ein etwas über hühnereigroßer, geschwulstartiger Knoten, der gegen die Umgebung mittels einer deutlichen Kapsel scharf abgegrenzt ist.*) Die Dicke dieser Kapsel beträgt 2—3 mm. Sie enthält stellenweise streifige, blauschwarze Pigmenteinlagerungen. Die Schnittfläche der Geschwulst zeigt in ihrer Gesamtheit ein recht wechselndes Aussehen. Unmittelbar unter, aber auch schon innerhalb dieser sogenannten Kapsel finden sich größere Bezirke, die eine schwefelgelbe Farbe aufweisen und verhältnismäßig leicht herausbröckeln, während auf anderen, in einiger Entfernung dazu parallel gelegten Einschnitten sich an die Kapsel das eigentliche Geschwulstgewebe direkt anschließt. Das letztere besitzt einen grauweißen, teils einen etwas mehr bräunlichen Farbton. An einigen Stellen besonders in den gut erhaltenen Randpartien ist eine gewisse Felderung des Geschwulstparenchyms deutlich erkennbar. Die zentralen Anteile der Geschwulst zeigen unregelmäßig begrenzte Blutungsherde. Daneben finden sich ausgedehnte graubraune, leicht brökkelnde Massen, zwischen denen hin und wieder die oben erwähnten schwefelgelben Bezirke eingestreut sind, welche hier teils eine rundliche Form und etwa Linsengröße besitzen, teils sehr unregelmäßig gestaltet sind, aber auch dann Bohnengröße nicht überschreiten. Die Geschwulst, bzw. ihre sogenannte Kapsel ist fest mit dem umgebenden Lungengewebe verwachsen, welches eine derbe Konsistenz aufweist. Die Schnittfläche desselben ist im wesentlichen trocken und von mehr grauer Farbe. Sie wird nur von einzelnen streifig blauschwarz pigmentierten Gewebszügen unterbrochen. Unterhalb des Geschwulstknotens gegen die Lungenbasis hin fallen innerhalb des Lungengewebes ein kirschgroßer, scharf begrenzter, gelblich-weißer Bezirk sowie einzelne stecknadelkopfgroße, unscharf begrenzte Herde der gleichen Art auf.

In den Aesten der Lungenschlagadern findet sich lediglich Leichengerinnsel und flüssiges Blut. Die Luftröhrenäste enthalten in den oberen Lungenabschnitten mäßige Mengen gelblich-trüben, zähen Schleims. Darunter hat die

*) Abb. 1.

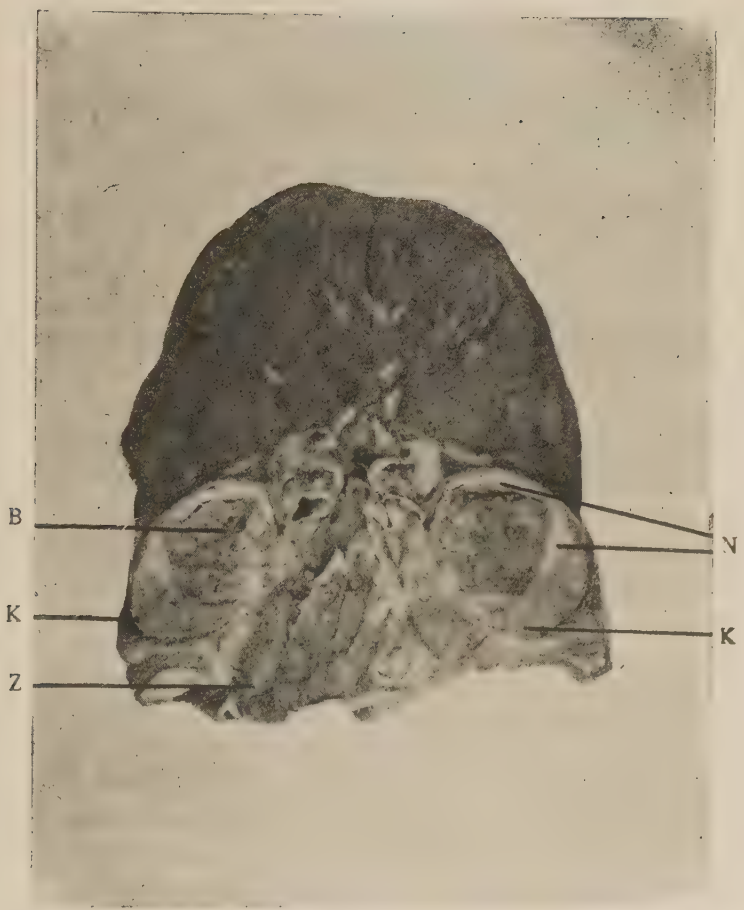

Abb. 1. Von einer deutlichen Kapsel K begrenzter Solitärtumor des linken Lungenunterlappens. N verfettete Nekrosebezirke. B Blutungen im Geschwulstparenchym. Z zylindrisch erweiterter Unterlappenbronchus.

Schleimhaut eine rote Farbe. In den unteren Abschnitten sind die Luftröhrenäste fast durchweg zylindrisch erweitert und enthalten reichlich dickes, gelbes Sekret. Bei der Sondierung der vom linken Unterlappenhauptast abzweigenden größeren Luftröhrenäste fällt auf, daß einer derselben blind an der Kapsel des geschwulstartigen Knotens endigt, während die übrigen mit der Sonde bis unter die Pleuraoberfläche verfolgbar sind. Die Lymphknoten der Lungenwurzel sind ziemlich schwarz. In ihrer Konsistenz sind sie nicht wesentlich verändert.

Histologisch besteht die Geschwulst der Lunge aus epithelialen Anteilen und einem verschieden stark entwickelten, gefäßführenden Bindegewebsgerüst, welches teils zwischen Epithelzellsträngen als zarte, bindegewebige Scheide verläuft, teils in feineren und gröberen Zügen größere Epithelfelder umschließt bzw. abgrenzt, in welche hinein gefäßführende Sprossen dieses Gerüstes ziehen. Die gröberen bindegewebigen Scheidewände enthalten die größeren, ernährenden Gefäße, deren feinere Verzweigungen wohl in Bezug auf den Bau ihrer Wand als Kapillaren bezeichnet werden können, jedoch abweichend von diesen zum Teil eine recht bedeutende Weite aufweisen und somit schon fast endotheliale Bluträume darstellen, wie sie den Haemangioblastomen zu eigen sind. Der Reichtum des Stromas an diesen weiten, nur aus Endothelrohren gebildeten Blutgefäßen ist ungewöhnlich groß. Vielfach tritt ihr begleitendes Stroma stark in den Hintergrund. Auch kann es völlig fehlen, so daß in diesen Fällen die Tumorepithelien ohne bindegewebigen Uebergang dem Endothelrohr anliegen.

Das eigentliche Geschwulstepithel ist besonders in den Randgebieten des öfteren in Strängen angeordnet, die entweder gerade gestreckt oder mehr oder weniger gewunden zwischen zwei feinen Bindegewebszügen verlaufen*). Die einzelnen kubisch bis zylindrisch gestalteten Zellen eines jeden Stranges liegen vielfach palisadenartig nebeneinander. Ihr feinkörniges Protoplasma färbt sich gut mit Eosin. Ihr Kern ist von rundlicher bis leicht ovaler Form, ziemlich chromatinreich und enthält mehrere Kern-

*) Abb. 2.

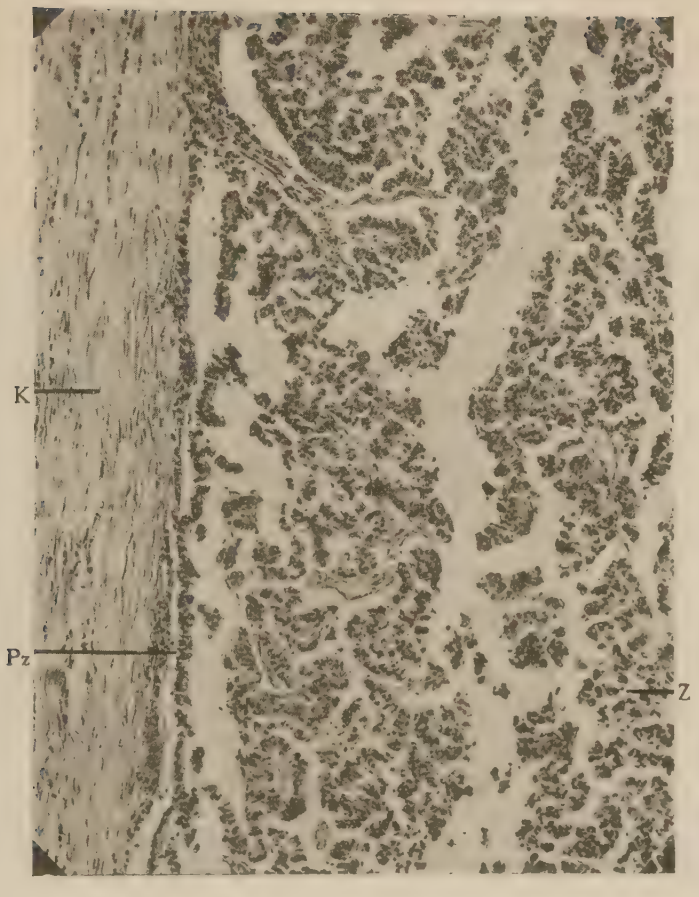

Abb. 2. Tumor der Lunge. Pz Palisadenzellstrang am Geschwulstrande unmittelbar unter der Kapsel K. Z weitgehend aus ihrem Zusammenhang gelöste polygonale Zellen.
(Vergr. 130fach, Färbg.: Haematoxylin-Eosin)

körperchen. Bisweilen wechselt die Färbbarkeit der Kerne in geringen Grenzen. Ihre Lage innerhalb des Zelleibs ist nicht durchweg die gleiche. Wenn sie auch zumeist in einem breiten mittleren Streifen des Zellstranges liegen, so finden sich doch einzelne von ihnen unmittelbar an der Zellbasis. Mehrfach sind die feineren bindegewebigen Scheiden mit ihrem umgebenden, palisadenartig angeordneten Zylinderzellen quergetroffen, so daß der Eindruck einer von Zylinderzellen rosettenartig umgebenen Drüsenlichtung entsteht. Jedoch sind meist in den Hohlräumen, welche den Eindruck eines Drüsenlumens erwecken könnten, noch der Rest einer Kapillare oder Bindegewebsreste sichtbar. Nicht selten finden sich Zylinderzellrosetten, deren auffallend kleine und manchmal kaum sichtbare Lichtungen keinen eigentlichen Inhalt aufweisen. Die Aehnlichkeit dieser Bildungen mit echten tubulösen Drüsen ist sehr groß. Ungemein charakteristisch und stets gleichbleibend sind Form und Anordnung der Geschwulstepithelien um die reichlich vorhandenen, oben erwähnten, weiten Blutgefäße*). Die Zellen stellen hier hoch-zylindrische Gebilde dar, welche das zarte Gefäßbindegewebe in regelmäßiger Anordnung palisadenartig umgeben oder in den Fällen, wo das Bindegewebe völlig fehlt, in der geschilderten typischen Weise unmittelbar dem Gefäßendothel aufsitzen. Diese hoch-zylindrischen Palisadenzellen sind durchweg gut erhalten. Ihr Protoplasma ist fein gekörnt und färbt sich kräftig mit sauren Farbstoffen. Ihr Kern ist leicht oval und ziemlich chromatinreich und enthält 2—3 Kernkörperchen. Der Kern selbst ist innerhalb des Zellkörpers in charakteristischer Weise gelagert: Er liegt stets in dem von der Basis — falls man das Gefäßendothel als Basis ansieht — abgewandten Zellbezirk. Neben den oben beschriebenen, palisadenartig angeordneten, kubischen bis zylindrischen Epithelsträngen und den hoch-zylindrischen, die Endothelrohre umgebenden Palisadenzellen finden sich mehr zum Geschwulstinnern hin häufig Nester und Felder, deren epitheliale Zellen von recht unregelmäßiger Gestalt sind. Die Kerne dieser polygonalen Zellen sind vorwiegend rundlich und ziemlich chromatinreich. Ihre Größe zeigt mitunter einige Unregelmäßigkeiten. Vereinzelt kommen inner-

*) Abb. 3.



Abb. 3. Zahlreiche, nur aus Endothelrohren gebildete weite Blutgefäße im Tumor der Lunge mit strahliger Einstellung des umgebenden Zylinderepithels.
(Vergr. 130fach, Färbg.: Haematoxylin-Eosin)

halb der Verbände polygonaler Zellen Riesenkerne vor, deren Größe das Vier- bis Fünffache der gewöhnlichen Kerngröße beträgt, während das Protoplasma nur auf einen schmalen umgebenden Saum beschränkt ist. Meist sind diese polygonalen Zellen, welche offenbar hinfälliger sind als die zylindrischen Formen, weitgehend aus ihrem Verband gelöst und enthalten nur noch fetzige Reste eines mit Eosin leidlich gut färbbaren Protoplasmas, so daß ihre genaue Beurteilung sehr erschwert ist. An einer Stelle fallen Epithelfelder auf, welche verschieden große, rundliche Hohlräume umschließen, die eine homogene, von feinsten Bläschen durchsetzte Masse enthalten. Die Verbände polygonaler Epithelzellen, welche diese teils miteinander in Zusammenhang stehenden Lichtungen umgeben, zeigen keine Besonderheiten in Bezug auf ihre Zellgestalt, so daß diese Gebilde wohl — wie es auch von anderer Seite geschehen ist (Hamperl) — als Lymphspalten aufzufassen sind. Mitosen sind an keiner dieser beschriebenen Zellarten nachweisbar.

Vielfach sind, wie schon kurz erwähnt, die Geschwulstepithelien von dem bindegewebigen Gerüst abgehoben und auch weitgehend aus ihrem Zellverband gelöst. In diesen Fällen sind die Zellkerne stark pyknotisch und ihnen hängen nur mehr spärliche Protoplasmareste an. Weiter finden sich mehr gegen das Geschwulstinnere hin einzelne recht scharf begrenzte Bezirke, die jegliche Zell- und Kernstruktur vermissen lassen und reichliche Einlagerungen von Fettsubstanzen aufweisen. Streckenweise zeigt das Geschwulstepithel kleinere und größere Lipoidtröpfchen in der Umgebung der pyknotischen Zellkerne, während ein eigentlicher Protoplasmaleib nicht mehr nachweisbar ist. Fettfärbungen (Sudan, Nilblausulfat) an anderen, noch gut erhaltenen Epithelzellkomplexen führten zu keinem Ergebnis. In den zentralen Anteilen der Geschwulst finden sich ausgedehnte Blutungen zwischen den weitgehend aus ihrem Zusammenhang gelösten Epithelzellen. Ferner sei noch erwähnt, daß im Geschwulstparenchym mehrere kleine Spangen aus hyalinem Knorpel eingebettet sind, welche teils Verkalkungserscheinungen aufweisen*). Daneben sind

*) Abb. 4.

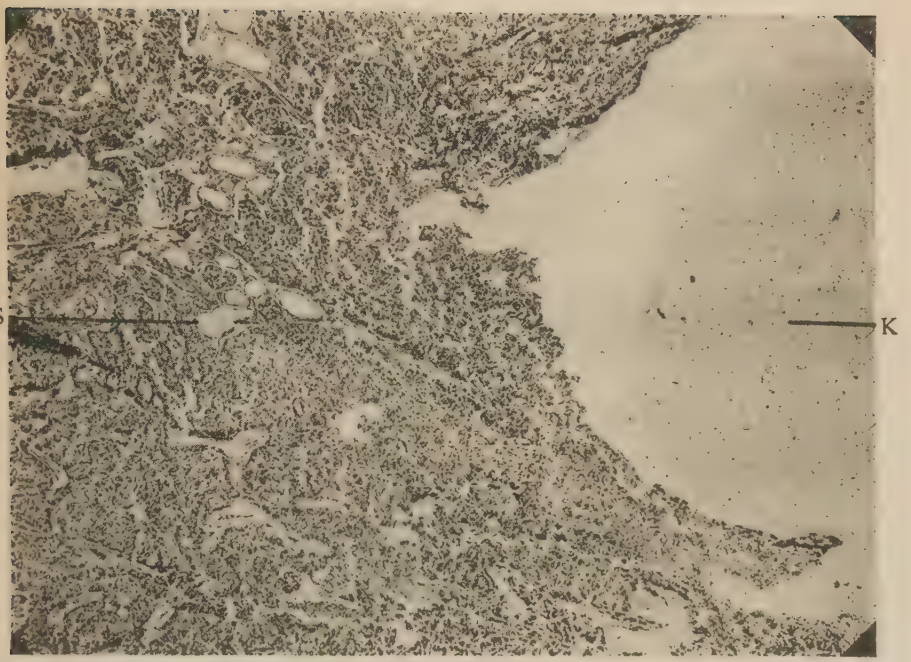

Abb. 4. Lungentumor. S Schleimdrüsenkomplexe in der Nähe einer größeren Knorpelspange K.
(Vergr. 60fach, Färbg.: Haematox.-Eosin.)

noch einzelne Schleimdrüschen erhalten. Die finden sich teils in unmittelbarer Nähe der Knorpelspangen, teils aber auch etwas abseits von diesen, wo sie kleine Inseln inmitten des Geschwulstgewebes bilden. Nach ihrer Struktur handelt es sich vorwiegend um muköse Drüsen, während sich seröse Anteile nur ganz vereinzelt nachweisen lassen.

Ehe über das Verhalten des Tumors zu seiner Umgebung etwas ausgesagt werden kann, erscheint es notwendig, das als Kapsel bezeichnete Gebilde näher zu betrachten. Dieses besteht vorwiegend aus einem kernarmen, vielfach hyalin degenerierten und an zahlreichen Stellen auch ausgesprochen kollagenen Bindegewebe, wie an dem Ausfall der van Gieson-Färbung zu erkennen ist. Ganz vereinzelt werden diese bindegewebigen Anteile von zarten Faserzügen glatter Muskulatur unterbrochen. Verschiedentlich finden sich streifige Pigmenteinlagerungen. Innerhalb dieses kapselartigen Gebildes verlaufen einzelne dünnwandige Blutgefäße, die bisweilen recht weit sind und perivasculär eine in Bezug auf ihre Stärke wechselnde, zum Teil recht erhebliche lymphozytäre Zellinfiltration aufweisen. Ferner sind in dem Kapselgewebe einzelne Knorpelspangen eingeschlossen, in deren Nähe sich zahlreiche gemischte Drüsen finden. Die Grenze dieses als Kapsel bezeichneten Gebildes, welches, wie aus der gegebenen Beschreibung ersichtlich ist, alle mesenchymalen Bestandteile eines Bronchus aufweist, gegen das umgebende Lungengewebe hin ist insofern nicht so absolut scharf, als sich mehrfach feinere und gröbere bindegewebige Ausläufer der sogenannten Kapsel in das Lungengewebe der Umgebung fortsetzen. Die Abgrenzung der Kapsel gegenüber dem Tumorgewebe erscheint ebenfalls mehrfach verwischt. Abgesehen von den nach dieser Seite ebenfalls vorhandenen von der Geschwulstkapsel septum- bzw. trabekelartig in den Geschwulstkörper hineinziehenden, manchmal recht groben Bindegewebszügen, dringen an zahlreichen Stellen zarte, manchmal auch gröbere Geschwulstgewebsstränge, kaum von Stroma begleitet, zwischen die innersten Bindegewebslagen vor*). Zuweilen liegen auch nur wenige, aus ihrem

*) Abb. 5.



Abb. 5. Bei a_1 und a_2 infiltratives Wachstum des Geschwulstgewebes der Lunge in die Kapsel. K Kapsel, T Tumorgewebe. (Vergr. 60fach. Färbg.: Haematox.-Eosin.)

Zusammenhang gelöste, verfettete Geschwulstepithelien zwischen den innersten Bindegewebszügen. Das außerordentlich zarte Bindegewebe, welches dieses infiltrierend wachsende Geschwulstepithel begleitet, zeigt, sofern es überhaupt mit Sicherheit nachweisbar ist, bezüglich seines Feinbaus keine wesentlichen Abweichungen von dem Stroma der übrigen Geschwulstanteile, so daß das Vorhandensein einer sogenannten Stromareaktion mit Sicherheit ausgeschlossen werden kann.

Mehrfach wird das Bindegewebe in dem geschwulstnahen Teil der Kapsel durch strukturlose, nekrotische Massen unterbrochen, die reichlich Lipoide enthalten und stellenweise in Verkalkung begriffen sind. Häufig finden sich in diesen Massen Spalträume, die dem entsprechen, was man nach Alkoholbehandlung von Schnittpräparaten als Reste von Cholesterinkristallen beobachten kann. In diese nekrotischen Massen sind ferner zahlreiche kleine, scharf konturierte, rundliche Gebilde eingelagert, welche teilweise Leukozytengröße etwas überschreiten und sich mit Haematoxylin-Eosin braunschwarz, bei van Gieson-Färbung schmutzig-gelblichbraun anfärben. Einzelne zeigen deutlich geschichteten Bau. Offenbar stellen diese konkrementartigen Bildungen in Verkalkung begriffene, gewebliche Degenerationsprodukte dar. Diese geschilderten und bisweilen recht ausgedehnten Nekrosebezirke finden sich nicht nur innerhalb der Geschwulstkapsel, sondern vereinzelt auch unmittelbar unterhalb derselben. Sie sind dann gegen das Geschwulstgewebe durch eine feine Bindegewebslage abgegrenzt, welche auffallende Aehnlichkeit mit einer Kapselmembran besitzt, wie sie als Folge eines Demarkationsprozesses um einen länger bestehenden Abszeß auftreten kann. Die meisten dieser geschilderten Nekrosemassen sind von Fettsubstanzen stark durchsetzt, so daß die begründete Annahme besteht, daß es sich hier um Geschwulstmassen handelt, welche teils unmittelbar unterhalb der Kapsel, teils schon in dieselbe eingedrungen, in einen fettigen Gewebsdetritus verwandelt worden sind. Eine weitere Anzahl bedeutend kleinerer Nekrosebezirke findet sich ferner innerhalb der Kapsel in weiterer Entfernung vom eigentlichen Tumor, was daran denken läßt, daß auch

ohne direkte Beziehung zum Tumorgewebe in der Kapsel selbst degenerative Prozesse abgelaufen sind.

Wenn auch an vielen Stellen ein infiltrierendes Wachstum des Geschwulstepithels in die als Kapsel bezeichnete bindegewebige Umgrenzung sicher ist, so ist jedoch nirgends ein völliger Durchbruch desselben nach außen zu beobachten. Vielmehr bildet die beschriebene Kapsel, welche den ungewöhnlich großen Tumor fest umschließt, allseitig eine deutliche Grenze gegen das umgebende Lungengewebe. Dieses zeigt eine erhebliche, der fortgeschrittenen Karnifikation entsprechende Verbreiterung des interstitiellen Bindegewebes. Daneben findet sich eine schwere, chronisch-eitrige Bronchitis mit Bronchiektasenbildung. Da einige Bezirke frische eitrige Entzündungsprozesse zum Teil mit Abscedierung aufweisen, muß diese kollaterale Pneumonie als eine chronisch-rezidivierende bezeichnet werden, wie sie häufig in der Umgebung von Tumoren der Lunge auftritt.

Die Versuche, durch Serienschnitte eine Beziehung der Geschwulst zu dem im Befundbericht erwähnten, blind an der Geschwulstkapsel endigenden, mittleren Bronchus aufzufinden, führten zu keinem befriedigenden Ergebnis, denn an keiner Stelle war ein unmittelbarer Zusammenhang zwischen diesem Bronchus und dem Geschwulstgewebe erkennbar.

Die auf vielen Schnitten getroffenen, dem Tumor anliegenden, intrapulmonalen Lymphknoten weisen ebenso wie die Lymphknoten des Lungenhilus mäßige Mengen anthrakotischen Pigments auf. Daneben sind ihre Sinus erweitert und sehr zellreich. Es finden sich also die Zeichen eines Sinuskatarrhs als Reaktionszustand auf die chronisch-rezidivierende Pneumonie. In keinem Fall läßt sich ein Eindringen von Geschwulstepithel in die Lymphknoten nachweisen, noch finden sich auf dem Lymphwege verschleppte Geschwulstzellen in ihnen.

Ueberblicken wir die gegebene Beschreibung des histologischen Baues der Lungengeschwulst, so ist, abgesehen von kleinen Einzelheiten, die weitgehende Uebereinstimmung ihres Feinbaues mit den einleitend nach Hamperl charakterisierten Carcinoiden der Bronchialschleimhaut

augenfällig. Aus diesem Grunde sei daher die zusammenfassende Besprechung des mikroskopischen Befundes des Lungentumors an die Spitze der weiteren Erörterungen gestellt. Die wesentlichsten Befunde seien hierbei in systematischer Reihenfolge nur andeutungsweise wiedergegeben. Vielmehr soll hauptsächlich sowohl auf Uebereinstimmungen der geweblichen Struktur des Lungentumors mit den von Hamperl u. Geipel beobachteten oder zur Besprechung herangezogenen, von anderen Autoren beschriebenen Bronchialtumoren dieser Art, als auch auf die eventuellen Abweichungen von letzteren näher eingegangen werden, um diesen scheinbar einzigartigen Sonderfall an richtiger Stelle in die Gattung der Bronchialtumoren einreihen zu können.

Das Geschwulstgewebe in der Lunge ist im wesentlichen aus zwei verschiedenen Zellarten aufgebaut. Es besteht aus zylindrischen Zellen, welche je nach Anordnung in ihrer Höhe etwas wechseln und aus niedrigen, in ihrer Form bedeutend unregelmäßigeren, vielfach ausgesprochen polygonalen Zellen. Wie von Hamperl eingehend beschrieben und in den mikroskopischen Befunden von Ausbüttel ebenfalls zum Ausdruck gebracht worden ist, sind die Zylinderzellen durchweg regelmäßig nebeneinander angeordnet, so daß sie von Hamperl direkt als Palisadenzellen bezeichnet worden sind. Die Anordnung des Zylinderepithels ist in meinem Fall ebenfalls festzustellen. Die Zellen scheinen größtenteils von einer bindegewebigen Scheide zur anderen zu verlaufen. Wenn sie auch im allgemeinen recht gut erhalten sind, so kann infolge der nicht immer deutlichen Sichtbarkeit ihrer Zellgrenzen nicht mit Sicherheit bestimmt werden, ob sie sich tatsächlich bis zur gegenüberliegenden Stromascheide erstrecken oder in einzelnen Fällen eine von Hamperl beschriebene Verzahnung ihres sich verjüngenden, apikalen Teils mit dem entsprechend gebauten Anteil einer gegenüberliegenden Reihe gleichartiger Zellen stattfindet. Die Lage der Kerne innerhalb des Zelleibs wechselt etwas. Teils liegen sie an der Zellbasis, häufig jedoch von dieser abgerückt, so daß im Gesamtbild die von Hamperl ebenfalls erwähnte unregelmäßige Anordnung derselben als ein

einziges verhältnismäßig breites Band in der Strangmitte vorherrscht. Eine gewisse Sonderstellung bezüglich ihrer Anordnung scheinen diejenigen hochzylindrischen Zellformen einzunehmen, welche in großer Regelmäßigkeit die zarten Gerüstsprossen mit den auffallend weiten Gefäßen strahlenartig umgeben oder wenn das Bindegewebe völlig fehlt, letzteren unmittelbar aufsitzen. Wenn diese Zellen auch nur im Hinblick auf ihre Höhe etwas von denen abweichen, welche die erwähnten Epithelstränge aufbauen, so verdienen sie dennoch besonders erwähnt zu werden, zumal sie in dieser typischen Anordnung bei Heck, Malkwitz und Ausbüttel, die ebenfalls auf einen bedeutenden Blutgefäßreichtum bzw. auf ein Vorkommen von relativ weiten Bluträumen (Malkwitz) bei ihren mitgeteilten Fällen hinwiesen, nicht beobachtet werden konnten.

Die polygonalen Zellen bilden mehr Nester und Felder besonders im Innern der Geschwulst. Sie liegen dort, wo sie den Hauptbestandteil eines Zellkomplexes bilden, regellos nebeneinander, oft so dicht, daß ihre ohnehin kaum sichtbaren Zellgrenzen nicht mehr erkennbar sind und der Eindruck eines syncytialen Zellverbandes entsteht. Vielfach sind sie jedoch, „da offenbar ihr Protoplasma hinfälliger ist, als das der Palisadenzellen" (Hamperl) weitgehend von einander gelöst und stellen nur noch mit ihrem pyknotischen Kern und dem spärlichen, fetzigen Protoplasmarest ein Zellfragment dar. Bezüglich ihrer Anordnung innerhalb der Geschwulst muß die von Hamperl gemachte und später von Ausbüttel ebenfalls erwähnte Beobachtung bestätigt werden, daß diese polygonalen Zellen mehr im Innern der Epithelfelder zu finden sind, während es im wesentlichen die zylindrischen Formen sind, welche die gefäßführenden Bindegewebssprossen umgeben*).

Wie im mikroskopischen Befund des Lungentumors ausführlich erwähnt, können die von Zylinderzellen umgebenen gefäßhaltigen Gerüstsprossen, besonders wenn das Bindegewebe nur sehr spärlich vorhanden ist oder sogar ganz fehlt, auf dem Querschnitt drüsenähnliche Bildungen vortäuschen, eine Erscheinung, auf die von Malkwitz und

*) Abb. 6.

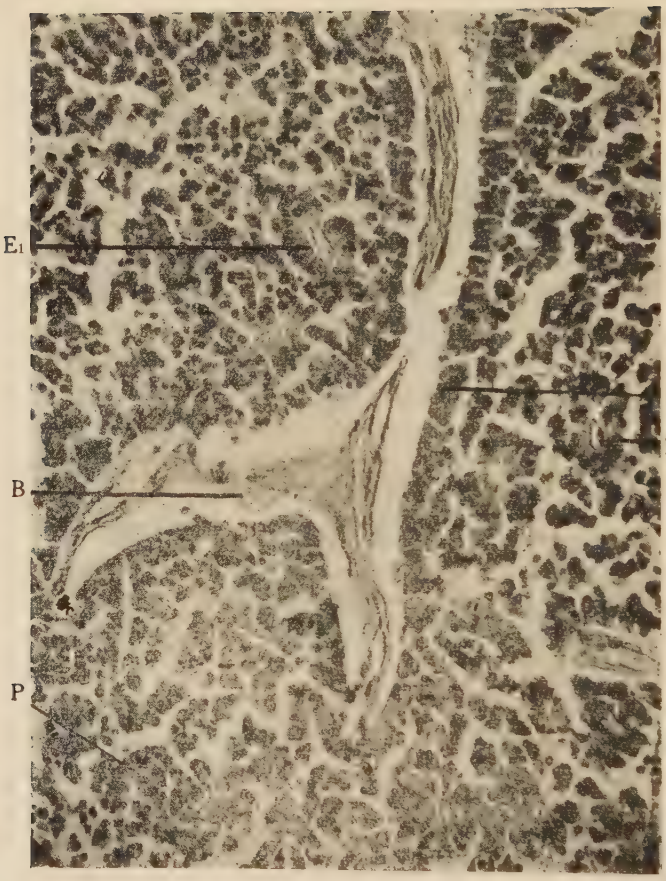

Abb. 6. B gröberer Bindegewebszug im Lungentumor, von kubischen bis zylindrischen Zellen Z umgeben. E_1 und E_2 strahlige Einstellung von hochprismatischen Zellen um Kapillaren. P polygonale Zellen.
(Vergr. 240fach, Färbg.: Haematox.-Eosin)

Hamperl ebenfalls aufmerksam gemacht wurde. Jedoch bewahrt meist der noch eben feststellbare Rest eines gefäßführenden Stromaausläufers vor einer Verwechslung mit echten Drüsen. Das Vorkommen von echten Drüsenlichtungen wird von Malkwitz als sehr wahrscheinlich angenommen, von Hamperl sogar in einigen Fällen als sicher bezeichnet In meinem Falle kann echte Lumenbildung wie bei Malkwitz nur für möglich gehalten werden, da die Lichtungen, die als Drüsenräume bezeichnet werden könnten, wohl bedeutend kleiner sind als die geschilderten Pseudolumina, jedoch stets leer gefunden werden und nicht wie in den Fällen Hamperls ein Schleimtröpfchen enthalten. Auch sind die als Drüsenzellen angesehenen Zellgebilde bei Malkwitz höher und protoplasmareicher als die übrigen Zellformen, was für meinen Fall nicht zutrifft. Mit Bestimmtheit kann jedoch in der von mir beschriebenen Neubildung in manchen Bildfeldern das Vorkommen der von Hamperl als weite Lymphspalten aufgefaßten, größeren Hohlräume innerhalb der Verbände polygonaler Epithelzellen bestätigt werden. Schleimbildung in Palisadenzellen sowie das Auftreten von den als Onkozyten (Hamperl, Priesel) bezeichneten Zellformen läßt sich nicht feststellen.

Das Protoplasma sowohl der Zylinderzellen als auch der polygonalen Formen ist feinkörnig und recht gut mit sauren Farbstoffen färbbar. Wie in den Fällen Hamperls hatten besondere Farbreaktionen und eine Versilberung nach Bielschowsky kein nennenswertes Ergebnis. Fettsubstanzen ließen sich im Protoplasma gut erhaltener Geschwulstzellen nicht nachweisen.

Die Kerne sind bei den zylindrischen Zellformen leicht oval, bei den polygonalen vorwiegend rundlich. Der Chromatingehalt ist bei beiden recht beträchtlich, und beide enthalten sie mehrere Kernkörperchen. Während die Kerne der Zylinderzellen fast durchweg eine ziemlich gleichmäßige Größe aufweisen, schwankt die der polygonalen Formen in mäßigen Grenzen. Mehrfach kommen unregelmäßig gestaltete Riesenkerne vor, die auch Hamperl beobachten konnte. Im ganzen sind sie jedoch bedeutend seltener als im Falle Kirchs und erreichen offenbar auch nicht die

von ihm beschriebene Größe. Mitosen sind bei Kirch in reichlichem Maße vorhanden, bei den übrigen Autoren jedoch nur spärlich; in meinem Falle sind sie nirgends nachweisbar.

Die Anordnung des Geschwulstepithels in Strängen und Feldern ist außerordentlich gleichmäßig, wie sie eigentlich nur bei reifen, gutartigen Geschwülsten zu finden ist. Die Geschwulst stimmt also auch in ihrem histologischen Gesamteindruck voll mit den von Geipel und Hamperl beschriebenen Neubildungen überein, deren Ruhe und Regelmäßigkeit in ihrer geweblichen Struktur als eine dieser Geschwulstgruppe in hohem Maße zukommende Besonderheit hervorgehoben wird.

Das bindegewebige Stroma ist, wie in den Fällen Hamperls, Geipels u. a., so auch hier nicht besonders stark entwickelt. Lediglich bei Kirch bildet es annähernd die Hälfte der Geschwulst. Sein Bau ist entsprechend der Anordnung des Geschwulstepithels in Strängen, Nestern und Feldern netzförmig. Einzelne, stärker entwickelte, größere Gefäße enthaltende Bindegewebszüge, die von der Kapsel her trabekelartig in die Geschwulst hineinziehen, spalten sich bald in feinfaserige Verzweigungen auf und verlaufen zwischen den Epithelsträngen als zarte Scheide oder umhüllen im Innern als feine gefäßführende Ausläufer die Epithelnester und -felder. Auffallend ist der Gehalt des zarten Stromas an zahlreichen weiten Kapillaren, die zum Teil schon als endotheliale Bluträume bezeichnet werden können. Ein derartiger Reichtum an Blutgefäßen ist bisher nur bei Malkwitz beschrieben worden, wo ebenfalls auf die beträchtliche Weite einzelner von ihnen aufmerksam gemacht wurde. Eine Vermehrung, Gefäßsprossung und lymphozytäre Infiltration des Bindegewebes, die als Kennzeichen einer sogenannten Stromareaktion aufgefaßt werden, ist nirgends am Geschwulstrande festzustellen.

Im Gegensatz zu den bisher mitgeteilten Fällen gutartiger Bronchialtumoren, die nach den Erörterungen Hamperls zu der von ihm aufgestellten Geschwulstgruppe der Carcinoide der Bronchialschleimhaut zu zählen sind, finden sich mit Ausnahme von Geipel II keine nennenswerten

Nekrosen innerhalb des Geschwulstparenchyms. Auch in dem genannten Fall von Geipel hat der nekrobiotische Zellzerfall offenbar keinen besonderen Umfang angenommen, wie trotz des Fehlens näherer Angaben über die Ausdehnung derselben aus ihrer nur kurzen Erwähnung geschlossen werden darf. Hingegen nehmen in der von mir beschriebenen Geschwulstbildung teils verfettete und in Verkalkung begriffene Nekroseherde sowohl am Rande als auch im Inneren der Geschwulst neben ausgedehnten Blutungen einen bedeutenden Raum ein, so daß sie schon makroskopisch als schwefelgelbe oder graubraune, leicht bröckelnde Massen ins Auge fallen. Diese mit Blutungen verbundenen, regressiven Veränderungen, welche gewöhnlich die Zeichen ungestümen Wachstums bei bösartigen Geschwülsten sind, können ebenfalls in älteren gutartigen Tumoren gefunden werden. Wenn man sich vergegenwärtigt, daß die Größe der bisher beschriebenen Bronchialtumoren vom Typ der Carcinoide zwischen der eines Kirschkerns und eines Taubeneis schwankt (Hamperl), so ist es offenbar, daß dieser ungewöhnlich große Tumor bei dem bekannten langsamen Wachstum dieser Geschwulstart schon sehr lange bestehen muß. Daher sind die erwähnten Nekrosen und die damit Hand in Hand gehenden Blutungen als Folge des hohen Alters der Neubildung aufzufassen, und ihrem Vorhandensein braucht kein besonderes Gewicht beigelegt zu werden.

In den Beschreibungen der im Schrifttum mitgeteilten Fälle von Bronchialtumoren, die zur Gruppe der Carcinoide gerechnet werden müssen, findet sich bezüglich ihres Verhaltens zur Umgebung meist eine weitgehende Uebereinstimmung bei den einzelnen Autoren. Stets sind die beobachteten Geschwülste, möge es sich um die gestielten, polypösen Formen oder um die soliden, sich gegen die Bronchiallichtung vorwölbenden Tumoren innerhalb der Bronchialwand handeln, von einer gut ausgebildeten Bindegewebskapsel umgeben. Letztere bildet stets die deutliche Abgrenzung gegen das umgebende Lungengewebe und stellt offenbar einen mehr oder minder gut erhaltenen Teil der Bronchialwand dar, von welchem die Geschwulst ihren Ausgang genommen hat, wie von Hamperl dargelegt

wird und der Schilderung Geipels ebenfalls zu entnehmen ist. Auch in meinem Fall kann kein Zweifel darüber bestehen, daß die bindegewebige Geschwulstkapsel mit ihrem Gehalt an einzelnen glatten Muskelfasern, Knorpelspangen und gemischten Drüsen als Rest des Bronchus aufzufassen ist, der den Mutterboden der Geschwulst geliefert hat und in welchen hinein sie sich zu einer ungewöhnlichen Größe entwickelt hat. Gegen diese Annahme könnten lediglich das völlige Fehlen von Bronchialepithel sowie die ungewöhnliche Dicke der Kapsel sprechen. Jedoch sind diese Einwände im Sinne von Geipel und Hamperl zweifellos durch die Berücksichtigung der durch das vorwiegend expansive Tumorwachstum geschaffenen mechanischen Verhältnisse zu entkräften, denn es ist verständlich, daß die Epithelauskleidung des Bronchus durch die Reibung und den Druck der sich langsam vergrößernden Geschwulst verschwindet und die mechanischen Insulte einen gewissen Wachstumsreiz auf das bindegewebige Bronchialstroma ausüben können, was eine Dickenzunahme des Bronchus zur Folge haben muß. Das infiltrative Wachstum des Geschwulstepithels innerhalb der umgebenden Bronchialwand ist auf fast allen vorliegenden Schnitten deutlich erkennbar; nirgends ist es jedoch sonderlich tiefgreifend. Immerhin dürfte das auch von Hamperl in einem seiner Fälle beobachtete Vorhandensein einzelner kleiner Spangen hyalinen Knorpels sowie einzelner Inseln von bronchialen Schleimdrüsen inmitten des Geschwulstparenchyms beweisen, daß im Laufe der Entwicklung der Geschwulst an einzelnen Stellen eine beachtliche Ausbreitung der Tumorbestandteile in den als Kapsel fungierenden Bronchus stattgefunden haben muß. Das Knorpelgewebe stimmt gestaltlich und in seiner Struktur meist noch vollkommen mit dem einer gewöhnlichen Bronchialknorpelspange überein, während von dem typischen bronchialen Schleimdrüsengewebe nur mehr die mukösen Anteile erhalten sind, eine Beobachtung, auf deren eventuelle Bedeutung später noch kurz eingegangen werden soll. Eine Ausbreitung der Geschwulst über ihre bronchiale Kapsel hinaus in das umgebende Lungenparenchym hinein oder ein Einwachsen bzw. eine Verschleppung von Geschwulstepi-

thel in anliegende intrapulmonale oder Hiluslymphknoten wie bei den einleitend erwähnten Fällen von Geipel II und Heck, konnte nicht beobachtet werden. Die in meinem Falle anzutreffenden Nekrosebezirke im Bereich der bronchialen Kapsel, welche einerseits durch Degenerationsvorgänge des Bronchialstromas entstanden sind, zum anderen als Endprodukte regressiver Veränderungen an dem infiltrierend gewachsenen Geschwulstepithel aufzufassen sind beanspruchen als bedeutungslose Nebenbefunde kein sonderliches Interesse. Sie stellen lediglich durch das Alter und durch veränderte Wachstums- und Ernährungsbedingungen des Bronchialstromas sowie des Geschwulstgewebes hervorgerufene degenerative Veränderungen dar, die genau in der gleichen Weise bei jeder beliebigen anderen Geschwulstart auftreten können.

Nach der ausführlichen Darstellung der makroskopischen und mikroskopischen Befunde des Lungentumors und ihrer systematischen Besprechung wenden wir uns nun in der gleichen Weise der Betrachtung der Geschwulstknoten in der Leber zu.

Die Leber ist mittelgroß, von fester Konsistenz. Maße: 26 : 23 : 6 cm, Gewicht; 1600 g. Ihre Oberfläche ist, abgesehen von einigen Verwachsungsstellen zum Zwerchfell hin, glatt, gelblich-braunrot. Unter der zarten Kapsel wölben sich verschiedentlich mehrere Geschwulstknoten von grau-weißer Farbe und wechselnder Größe etwas vor. Auf der Schnittfläche ist das Lebergewebe mehr dunkelbraunrot mit einer sehr deutlich sichtbaren, regelmäßigen Läppchenzeichnung Es enthält zahlreiche, rundliche Geschwulstknoten von Kirschkern- bis Taubeneigröße, die gegen die Umgebung gut abgegrenzt sind, ohne daß sie eine eigentliche Kapsel besitzen*). Das angrenzende Lebergewebe erscheint schon makroskopisch etwas komprimiert. Die Farbe dieser Knoten ist im wesentlichen grauweiß, jedoch sind in den mehr zentralwärts gelegenen Anteilen vielfach ausgedehnte, fleckige, dunkelrote Bezirke vorhanden, die offenbar Blutungen darstellen. Diese sind stellenweise von den schon bei der Beschreibung der Lungen erwähnten

*) Abb. 7.

schwefelgelben Nestern und Strängen unterbrochen. Letztere sind hier nur bedeutend feiner und spärlicher. Die dort ebenfalls beobachtete Felderung des Geschwulstparenchyms läßt sich bei den Geschwulstknoten der Leber nur andeutungsweise feststellen. Der Blutgehalt der Leber ist im ganzen beträchtlich. Die Blutgefäße zeigen keine Besonderheiten, desgleichen nicht die größeren Gallengänge. Die portalen Lymphknoten sind klein und blaß.

Die Geschwulstknoten in der Leber sind, was ihre feinere histologische Struktur anbetrifft, wesentlich besser erhalten, als der große Solitärtumor der Lunge. Jeder dieser Knoten stellt ein fast ausschließlich aus epithelialen Anteilen bestehendes Gewächs dar, welches von ganz zarten Gerüstsprossen durchsetzt ist, die feinste Kapillargefäße mit sich führen. Nur äußerst selten ist das Bindegewebe etwas stärker entwickelt und umscheidet dann zuweilen ein größeres, ernährendes Gefäß. Gröbere bindegewebige Scheidewände, wie sie in dem Solitärtumor der Lunge festgestellt und beschrieben worden sind, fehlen gänzlich. Auch haben die vielen, in dem zarten Stroma verlaufenden Kapillaren durchweg eine ziemlich enge Lichtung gegenüber den vielfach ausgesprochen weiten Gefäßen in dem Tumor der Lunge.

Dieses oben erwähnte spärliche Bindegewebsgerüst bildet auf der einen Seite die Scheide zwischen einem Gitterwerk verschieden stark gewundener und girlandenartig verlaufender Epithelstränge, zum anderen umschließt es größere, unregelmäßig gestaltete Epithelfelder. Die Epithelzellen, welche jeden dieser Stränge aufbauen, gleichen im wesentlichen denjenigen Zylinderzellformen, die im histologischen Befund des Lungentumors als ausschließliche Bestandteile der „Palisadenzellstränge" (Hamperl) beschrieben worden sind, so daß es sich erübrigt, weitere Feinheiten noch einmal hervorzuheben *). Sehr häufig werden drüsenartige Bildungen vorgetäuscht, wenn ein Stromazapfen mit den umgebenden Palisadenzellen auf dem Schnitt quer getroffen ist. Jedoch lassen sich in den meisten Fällen noch ein feiner Rest von Bindegewebe und

*) Abb. 8.

Abb. 7. Geschwulstknoten in der Leber. Die größeren weisen ausgedehnte Blutungen auf.

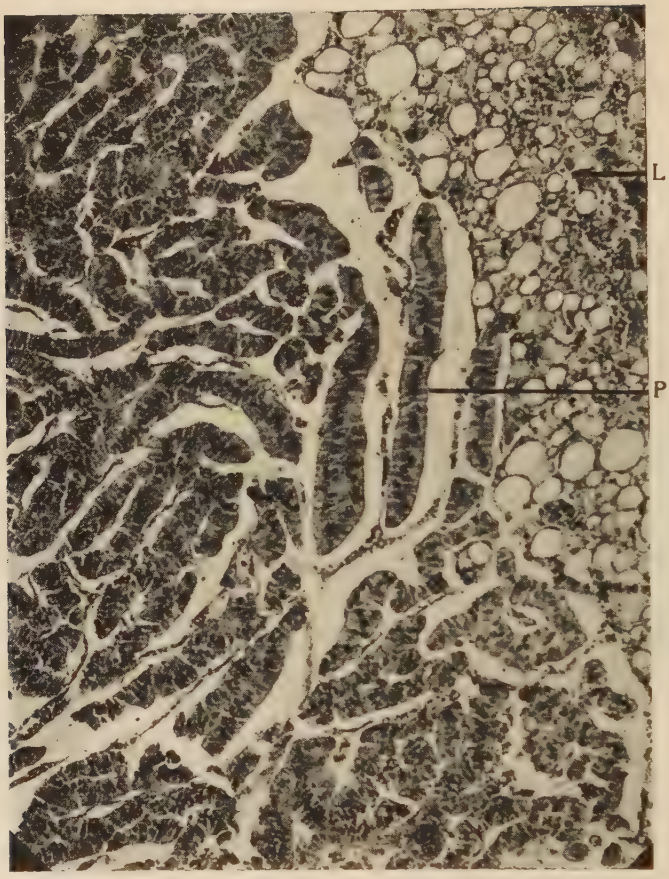

Abb. 8. Fast ausschließlich aus Palisadenzellsträngen P aufgebautes Randgebiet einer Lebermetastase. L von Fettvakuolen durchsetztes Lebergewebe.
(Vergr. 130fach, Färbg.: Haematoxylin-Eosin)

einzelne Erythrocyten nebst Resten einer Kapillare im vermeintlichen Drüsenlumen nachweisen. Die Aehnlichkeit mit echten Drüsenbildungen wird noch größer, wenn die Lichtungen vollkommen leer erscheinen. Hier ist offenbar der feine, im Untergang begriffene Inhalt, falls er nicht schon durch Resorption beseitigt worden ist, postmortal vollständig zugrunde gegangen, und seine Reste sind durch die histologischen Behandlungsmethoden herausgebröckelt und herausgespült worden. Aus diesen genannten Gründen und auch im Hinblick darauf, daß diejenigen prismatischen Palisadenzellen, welche für Drüsenzellen gehalten werden könnten, sowohl färberisch als auch in ihrem Feinbau genau denen gleichen, die noch Gefäß- oder Bindegewebsrest enthaltende Lichtungen umgeben, sind die beobachteten und oben beschriebenen Bildungen keinesfalls als echte Drüsen anzusehen. Letztere sind in den vorliegenden Präparaten mit Sicherheit nirgends nachzuweisen.

Gegen das Innere der Geschwulst verbreitern sich mehrfach die erwähnten Palisadenzellstränge zu verschieden großen Nestern und Feldern, welche durch die relativ zarten Bindegewebszüge unvollständig von einander getrennt werden. Feinste, bisweilen gefäßführende Sprossen dieses Stromas ziehen in die Epithelzellkomplexe hinein, um sich in ihrem Innern zu verlieren*). Die Zellen, welche diese Felder aufbauen, sind im allgemeinen nicht so hoch und so regelmäßig angeordnet wie die in den Randteilen beschriebenen, sondern niedriger und unregelmäßiger in ihrer Form und vielfach ausgesprochen polygonal. Sie stimmen in jeder Beziehung überein mit den gleichartigen polygonalen Zellen, welche in dem Tumor der Lunge beobachtet wurden. Bezüglich weiterer Einzelheiten kann somit auf die dort gegebene Beschreibung derselben verwiesen werden. Riesenzell- oder -kernähnliche Bilder sowie Mitosen sind nirgends vorhanden.

Im Innern fast eines jeden Geschwulstknotens und besonders in den größeren Gewächsbildungen finden sich recht ausgedehnte Blutungen innerhalb des Geschwulstparenchyms.

*) Abb. 9.

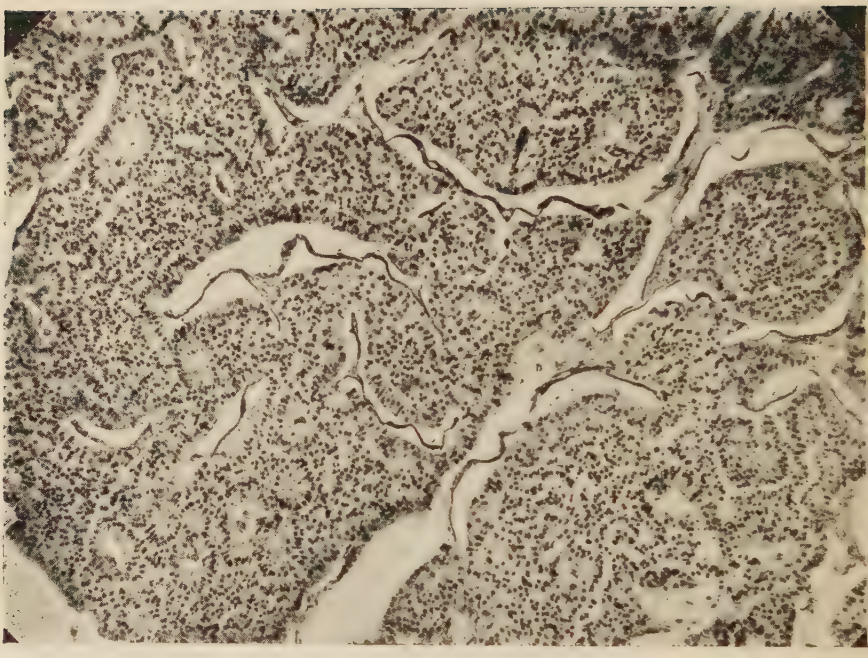

Abb. 9. Unvollkommene Aufteilung der zentralen Anteile einer Lebermetastase in Epithelfelder. Rechts oben besonders deutliche Zylinderzellrosetten um Gerüstsprossen.
(Vergr. 110fach, Färbg.: Haematox.-Eosin.)

Jeder dieser Geschwulstknoten ist gegen das umgebende Lebergewebe verhältnismäßig scharf abgegrenzt, wenn auch eine eigentliche Kapsel fehlt. Die in der näheren Umgebung eines jeden Knotens liegenden Leberzellbalken erscheinen komprimiert und in die Länge gezogen. Die Leberzellen selbst enthalten reichlich größere und kleinere Fettröpfchen. Mehrfach ist auch ein Zerfall von Leberzellen festzustellen. An diesen Stellen finden sich kleine Haemorrhagien. In der weiteren Umgebung der Geschwulstknoten zeigt das Lebergewebe keine wesentlichen Besonderheiten. Eine Stromareaktion am Geschwulstrande läßt sich nicht feststellen.

Auch die größeren und größten dieser Knoten in der Leber zeigen keine Abweichungen von dem oben geschilderten Bau. Lediglich tritt in manchen Epithelfeldern neben den schon erwähnten, größeren Blutungen ein ausgedehnter nekrobiotischer Zerfall der Zellen auf, wie das Erscheinen von Fettstoffen beweist. An den übrigen gut erhaltenen Epithelzellkomplexen vorgenommene Fettfärbungen waren ergebnislos.

Der histologische Befund der geschwulstartigen Neubildungen der Leber gleicht, wie aus der eben gegebenen Beschreibung hervorgeht, bis in seine feinsten Einzelheiten fast vollständig dem an dem Solitärtumor der Lunge erhobenen, so daß auf eine ausführliche, systematische Besprechung verzichtet werden kann und nur im Zuge einer vergleichenden, zusammenfassenden Betrachtung das Wesentliche kurz hervorgehoben zu werden braucht. Wie in der Gewächsbildung der Lunge, so überwiegen auch hier die epithelialen Geschwulstanteile. Sie stellen hier wie dort teils Zylinderzellen, teils polygonale Zellformen dar, welche hinsichtlich des Feinbaus ihres Protoplasmas und ihrer Kerne mit den entsprechenden Zellen der Lungengeschwulst volle Uebereinstimmung zeigen. Die Anordnung der zylindrischen Zellformen zu den reichlich vorhandenen sogenannten Palisadenzellsträngen, die strahlige Einstellung des Zylinderepithels um die Gerüstsprossen auf Querschnitten derselben, der Aufbau von Nestern und Feldern durch die polygonalen Zellen ist an jeder dieser Gewächsbildungen in in der Leber mit außerordentlicher Deutlichkeit zu erken-

nen. Die kleinen Abweichungen vom histologischen Bau der Lungengeschwulst, wie die spärlichere Entwicklung des Stromas, das Fehlen der auffallend weiten Blutgefäße und der Riesenzell und -kernähnlichen Bilder sowie die im ganzen geringere Ausdehnung der Nekrosen und Blutungen innerhalb der Geschwulstzellformationen, sind lediglich als graduelle Unterschiede zu werten. Sie sind zu geringfügig, als daß sie den Eindruck von der Uebereinstimmung der Gewebsbestandteile des Lungentumors mit denjenigen der Neubildungen in der Leber beeinträchtigen würden. Einen größeren Unterschied zwischen der histologeschen Beschaffenheit des Geschwulstgewebes der Lunge und dem der Leber könnte bei letzterem der Mangel an Bildungen darstellen, die im Lungentumor mit großer Zurückhaltung als echte Drüsenräume aufgefaßt wurden. Die Tatsache jedoch, daß in dem Gewulstgewebe der Leber ähnliche Bildungen nicht nachgewiesen werden konnten, spricht bei der sonstigen grundsätzlich vorhandenen Uebereinstimmung der Lungengeschwulst mit den Neubildungen der Leber vielmehr dafür, daß das Vorhandensein erwähnter drüsenähnlicher Gebilde im Geschwulstparenchym der Lunge nur vorgetäuscht wurde. Eine eigentliche Kapsel, welche durch die besonderen Entstehungs- und Wachstumsverhältnisse bei dem Lungentumor als intrabronchiales Gewächs vorhanden sein muß, fehlt naturgemäß bei den Geschwulstknoten der Leber. Trotzdem ist ihre Abgrenzung gegen die Umgebung wie bei gutartigen Tumoren verhältnismäßig scharf, und das umgebende Lebergewebe zeigt nur unwesentliche Kompressionserscheinungen.

Der Vergleich des Solitärtumors der Lunge mit den geschwulstmäßigen Neubildungen der Leber läßt nach den eben gegebenen Ausführungen den Schluß zu, daß es sich hier um einen außerordentlich seltenen und bisher vielleicht von Baumgarten ebenfalls beobachteten Fall von Metastasenbildung eines Carcinoids der Bronchialschleimhaut in der Leber handelt. Gegen diese Annahme könnte zwar der Einwand erhoben werden, daß die Gewächsbildungen der Leber als das Primäre aufzufassen seien, und daß der Lungentumor erst sekundär entweder als Metastase oder noch wahrscheinlicher unabhängig davon als gewöhnliches

benignes Carcinoid der Bronchialschleimhaut aufgetreten sei. Diese von Kahler dem Fall Baumgartens gegenüber in ähnlicher Weise geäußerten Bedenken gegen die Annahme eines metastasierenden Bronchialcarcinoids lassen sich jedoch unschwer allein schon durch den Hinweis zerstreuen, daß auf der einen Seite die Uebereinstimmung zwischen dem geweblichen Feinbau des Lungentumors und dem der Geschwulstknoten der Leber nahezu vollkommen ist, auf der anderen Seite gleichartige epitheliale Gewächse in der Leber nicht bekannt sind.

Bei der Durchsicht des Schrifttums finden sich wohl einige Fälle, die eine krebsige Ausartung gutartiger Bronchialtumoren beweisen sollen. So beschreibt Boemke ein histologisch sichergestelltes Cylindrom des linken Hauptbronchus, welches sowohl polypös in die Lichtung vorragt als auch entlang einiger Hauptverzweigungen des Bronchialbaumes sich ausbreitet und diese zum Teil völlig ausfüllt. Diese Beobachtung Boemkes ist bei Hamperl ebenfalls erwähnt, jedoch wird sie von diesem nicht als beweisend für den bösartigen Charakter der Wucherung angesehen, da ein gewisses infiltratives Wachstum sowohl bei Cylindromen als auch bei Carcinoiden die Regel ist. Mir erscheint es hingegen sehr schwierig, eine scharfe Grenze zwischen den Begriffen des gutartig infiltrierenden und bösartig destruierenden Wachstums zu ziehen. Vielmehr wird es letzten Endes, solange Metastasen in den übrigen Organen nicht vorhanden sind, immer eine Sache der persönlichen Einstellung des Untersuchers bleiben, ob eine Geschwulst wie im Falle Boemkes trotz stark ausgeprägten, die ganze Bronchialwand durchsetzenden und in das angrenzende Lungengewebe hineinwuchernden, infiltrativen Wachstums noch als gutartig zu bezeichnen ist oder nicht. Es ist sogar möglich, daß Metastasen einer Geschwulst in entfernteren Organen beobachtet werden und man dennoch, wie weiter unten ausgeführt werden soll, über den gut- oder bösartigen Charakter der betreffenden Neubildung im Zweifel sein kann. Zwei weitere von Wessler und Rabin mitgeteilte und von Hamperl ebenfalls angeführte Fälle krebsig ausgearteter, gutartiger Bronchialtumoren sind leider nicht mit genügender Genauigkeit und

Ausführlichkeit dargestellt, so daß hier der Einwand Hamperls, es könne sich den Beschreibungen nach ebenso gut um ein primär polypöses Carcinom handeln, ohne Zweifel gerechtfertigt ist. Eine Sonderstellung nimmt jedoch trotz der Kürze der Beschreibung der schon mehrfach erwähnte Fall Baumgartens ein. Die von Baumgarten betonte, stark ausgeprägte Reife der Geschwulstbestandteile war für Hamperl ein möglicher Beweis für die Annahme, daß eine „krebsige Ausartung" ursprünglich gutartiger Bronchialtumoren, nämlich daß sie Metastasen setzen, „ohne Aenderung ihres Feinbaus" eintreten könnte. Derartige Fälle sind bekanntlich bei den Carcinoiden des Dünndarms mehrfach beobachtet worden, so daß die Ansicht Hamperls zweifellos zu Recht besteht. Allerdings möge es mir an Hand meines Falles gestattet sein, einige Bedenken gegenüber der Formulierung Hamperls „krebsige Ausartung ohne Aenderung des Feinbaus" zu äußern. Es ist meiner Ansicht nach nicht ohne weiteres angängig, daß allein das Auftreten von Metastasen einer epithelialen Gewächsbildung als eine krebsige Ausartung bezeichnet wird. Zwar gelten nach den Begriffsbestimmungen der allgemeinen Pathologie Geschwülste, sofern sie Metastasen setzen, in der Regel für bösartig, denn gewöhnlich führen letztere rasch zum Tode des Geschwulstträgers. Diese Tatsache ist auch von Hamperl mit zur Voraussetzung für seine oben erwähnte Formulierung gemacht worden. Daß eine derartige Betrachtungsweise jedoch nicht für jeden Fall ohne Ausnahme Geltung behalten kann, ist aus dem später noch genauer erörterten klinischen Verhalten der von mir mitgeteilten Geschwulst sowie ihrer Metastasen ersichtlich. Es muß aber schon an dieser Stelle betont werden, daß letztere bei der Patientin keinerlei Krankheitserscheinungen verursacht haben. Berücksichtigt man daneben die histologischen Besonderheiten dieser Gewächsbildung und ihrer Metastasen, insbesondere das Fehlen von Zellatypien und Mitosen sowie die weitgehende Ausdifferenzierung des Geschwulstgewebes, so wird man sich kaum entschließen können, die Neubildung als krebsig ausgeartetes Carcinoid der Bronchialschleimhaut zu bezeichnen, selbst wenn man diesen Begriff durch

den Zusatz „ohne Aenderung des Feinbaus“ bedeutend einschränkt. Daher möchte ich den von mir beobachteten und ausführlich beschriebenen Fall von Metastasenbildung eines Carcinoids der Bronchialschleimhaut in der Leber wohl als ein weiteres Beweisstück für die grundsätzliche Richtigkeit der Ansicht Hamperls aufgefaßt sehen, nämlich daß ein histologisch gutartiges Bronchialcarcinoid ohne irgend eine Aenderung seiner typischen geweblichen Struktur Metastasen setzen kann. Jedoch halte ich es auf Grund der oben angeführten Ueberlegungen für angebracht, einem Bronchialcarcinoid, wenn es einmal, ohne seinen Feinbau zu ändern, sogar Metastasen setzt, dennoch seine Sonderstellung innerhalb der allgemeinen Geschwulstlehre zu belassen. Denn auch in diesem Falle wird die Bösartigkeit sicherlich stets nur eine beschränkte sein, so daß ein solches metastasierendes Carcinoid der Bronchialschleimhaut weder im pathologisch-anatomischen noch im klinischen Sinne mit vollem Recht als krebsig ausgeartet bezeichnet werden kann.

Am Schluß der pathologisch-anatomischen Erörterungen seien noch einige kurze Bemerkungen über die Herkunft der zu den Carcinoiden zählenden Tumoren der Bronchialschleimhaut angefügt. Gleichzeitig sei hierbei einer kleinen Beobachtung Erwähnung getan, die vielleicht mit der Art und Weise der Entstehung der Geschwülste in Zusammenhang stehen könnte.

Ueber den Ausgangspunkt dieser Geschwülste sind im Laufe der Zeit die verschiedensten Theorien entstanden. Jedoch ist keine von ihnen — das möge zu Anfang gleich festgestellt werden — durch eine einwandfreie Beobachtung bewiesen. Während bei Kreglinger, Heck und Malkwitz die Theorie der Versprengung von Epithelkeimen zur Grundlage ihrer Erörterungen über den Ursprung dieser Geschwülste gemacht wird, befürwortet Geipel hingegen die Ansicht Kirchs, welcher die Entwicklung vom Epithel der Bronchialschleimhaut für wahrscheinlich hält und spricht im Sinne Krompechers von gutartigen Basalkrebsen der Bronchialschleimhaut. Hamperl neigt in seinen Ausführungen mehr dazu, in Analogie zu der sicher erscheinenden Herkunft der Bronchialcylindrome die bron-

chialen Schleimdrüsen als den Mutterboden dieser Bronchialgeschwülste anzunehmen. Was den von mir mitgeteilten Fall anlangt, so ist es nicht möglich, zu den theoretischen Erwägungen entscheidend Stellung zu nehmen. In meinem Fall ist weder das bronchiale Schleimhautepithel, zu dem eine Beziehung herzuleiten wäre, an irgendeiner Stelle erhalten, noch ist der Uebergang von Schleimdrüsenepithel in Geschwulstgewebe nachzuweisen. Als auffällige Beobachtung ist lediglich die Tatsache festzuhalten, daß diejenigen Schleimdrüsenkomplexe, welche von Geschwulstgewebe umgeben sind, fast ausschließlich muköse Bestandteile aufweisen. Wenn man diese Beobachtung nicht überhaupt als Zufallsbefund werten will, so wäre es doch denkbar, daß die serösen Anteile der Bronchialdrüsen als Muttergewebe der Gewächsbildung im Geschwulstgewebe aufgefangen sind. Jedoch sind Uebergänge vom einen in das andere nicht nachweisbar. Ferner bleibt allenfalls die Möglichkeit, eine gewisse Resistenzlosigkeit der serösen Komponente dem andringenden Geschwulstepithel gegenüber anzunehmen. Wie dem auch immer sei, gehört eine weitere Erörterung der Frage, welche dieser kurz erwähnten Theorien über die Entstehungsmöglichkeiten dieser Geschwülste der Wahrheit am nächsten kommt, nicht mehr in den Rahmen meiner Arbeit. Sie zu beantworten möge denen überlassen bleiben, die an Hand von einwandfreiem Beweismaterial dieser oder jener Anschauung den Vorzug geben können.

In Bezug auf ihr klinisches Verhalten kann den anatomisch als gutartig bezeichneten Carcinoiden der Bronchialschleimhaut eine gewisse Bösartigkeit insofern nicht abgesprochen werden, als ihr Auftreten gewöhnlich mit schweren Folgeerkrankungen der Geschwulstträger verbunden ist. Wie zu Beginn meiner Darstellung bei der Aufzählung der von Hamperl aufgestellten Charakteristika der Bronchialcarcinoide ausgeführt wurde, treten fast regelmäßig durch den Sitz der Tumoren bedingte schwere, chronisch-rezidivierende Entzündungen der Bronchien, Lungen und Pleurablätter auf, denen die Kranken schließlich erliegen. So sind in allen solchen Fällen jene Geschwülste zwar nicht als direkte so doch als mittelbare

Todesursache aufzufassen. Wenden wir diese Betrachtungsweise auf meinen Fall an, so muß im Gegensatz zu den eben erwähnten Beobachtungen festgestellt werden, daß dieses Carcinoid der Bronchialschleimhaut, trotz seiner ungewöhnlichen Größe dank seines ziemlich weit peripheren Sitzes im Bronchialbaum offenbar während der vielen Jahre seines Bestehens kaum Beschwerden gemacht hat. Jedenfalls waren anamnestisch dafür keine Angaben zu erhalten. Dennoch ist dieser Tumor nicht ohne Einfluß auf das umgebende Lungengewebe geblieben. Die anatomisch festgestellten ausgedehnten Bezirke chronisch-rezidivierender entzündlicher Veränderungen sowie die Pleuraverwachsungen über dem linken Untergeschoß mögen hierfür als Beweis angesehen werden. Daß der Blick der untersuchenden Aerzte nicht auf das Bestehen einer Lungenerkrankung an sich hingelenkt wurde, ist insofern verständlich, als im Vordergrund des Krankheitsbildes zweifellos das Mitralvitium stand, auf welches die Atemnot und der Bronchialkatarrh wahrscheinlich allein zurückgeführt wurden. Jedoch kann kein Zweifel darüber bestehen, daß die durch den Tumor bedingten Lungenveränderungen sowohl wesentlich zu dem schlechten Allgemeinzustand der Kranken beitrugen, als auch schließlich das Versagen des Herzens beschleunigten.

Die metastatischen Carcinoidknoten in der Leber konnten wahrscheinlich wegen ihrer relativ geringen Anzahl, der im ganzen fehlenden Lebervergrößerung und der recht ansehnlichen Entwicklung des subkutanen Bauchdeckenfettpolsters bei der Kranken nicht diagnostiziert werden. Da noch genügend funktionstüchtiges Lebergewebe vorhanden war und Kompressionserscheinungen am Choledochus nicht bestanden, sind sie klinisch nicht in Erscheinung getreten. Die Beobachtung derselben ist somit in meinem Fall lediglich vom pathologisch-anatomischen Standpunkt von Interesse. Sie lehrt, daß es notwendig ist, die bisher geltende Auffassung der Bronchialcarcinoide als absolut gutartige Tumoren bedeutend einzuschränken. Es muß nach den in der vorliegenden Arbeit niedergelegten Beobachtungen und Gedankengängen betont werden, daß die gewöhnlichen Carcinoide der Bronchialschleimhaut ohne Aenderung ihrer

feinen geweblichen Struktur Metastasen setzen können. Wenn solche Fälle auch weiterhin zu den größten Seltenheiten gehören werden, mit denen ein Kliniker bei Beobachtung und eventueller operativer Entfernung eines typischen Carcinoide der Bronchialschleimhaut im allgemeinen nicht zu rechnen braucht, so erscheint es immerhin wertvoll, die bestehende Möglichkeit einer etwaigen Metastasierung ins Auge zu fassen. Es wird jedoch niemals nötig sein, die Bronchialcarcinoide aus Furcht vor der geringen Wahrscheinlichkeit der Metastasierung grundsätzlich operativ anzugehen. Das wäre bei dem ausgesprochen langsamen Wachstum dieser Tumoren sowie ihrer etwaigen Metastasen ein übertriebener Standpunkt. Außerdem wird eine solche Indikation nie eine Rolle spielen, da diese Geschwülste fast immer erst diagnostiziert werden, wenn längst die Folgeerscheinungen der Bronchialstenose das Krankheitsbild beherrschen. Dann muß man, wenn nur irgend möglich, die Exstirpation des Tumors anstreben, um dadurch vielleicht noch dem Träger dieser Geschwulst ein qualvolles Siechtum ersparen zu können.

Zusammenfassung.

Es wird über einen reichlich hühnereigroßen Lungentumor berichtet, der histologisch die wesentlichen Merkmale der von Hamperl beschriebenen und von ihm als Carcinoide bezeichneten Geschwülste der Bronchialschleimhaut aufweist. Da sich außerdem in der Leber Geschwulstknoten finden, die in ihrer histologischen Struktur völlig mit der des Solitärtumors in der Lunge übereinstimmen, wird ausgeführt, daß es sich hier um Metastasen dieses Carcinoids der Bronchialschleimhaut handelt. Somit kann die von Hamperl angedeutete Möglichkeit der Metasenbildung eines Bronchialcarcinoids ohne Aenderung seiner typischen geweblichen Struktur für bewiesen betrachtet werden. Jedoch werden gegenüber der Auffassung Hamperls, daß das Auftreten von Metastasen bei einem gewöhnlichen Bronchialcarcinoid als eine „krebsige Ausartung" desselben „ohne Aenderung des Feinbaus" anzu-

sehen ist, einige Bedenken erhoben, da diese Formulierung weder pathologisch-anatomisch noch klinisch vollauf gerechtfertigt ist. Es wird daher vorgeschlagen, einer derartigen Geschwulst, selbst wenn sie ohne Aenderung ihres geweblichen Feinbaus Metastasen gesetzt hat, auch weiterhin die von Hamperl scharf umrissene Sonderstellung unter den epithelialen Tumoren einzuräumen.

Für die liebenswürdige Unterstützung bei der Veröffentlichung der von mir beobachteten Geschwulstart, deren Durcharbeitung mir zahlreiche wertvolle Anregungen auf dem Gebiet der allgemeinen Geschwulstlehre gegeben hat, bin ich meinem verehrten Lehrer, Herrn Prosektor Dr. Plenge, zu größtem Dank verpflichtet.

Literaturangabe.

Aschoff: Pathologische Anatomie. Bd. 1, 8. Auflage 1936.

Ausbüttel: Frankf. Z. Path. 53, 46 (1939).

Baumgarten:, Zbl. Path. 67, 349, (1937).

Boemke: Virchows Arch. 288, 641 (1933).

v. Eicken: Zbl. Hals u. s. w. Heilk. 31, 235, (1938).

Feyrter (1): Beitr. path. Anat. 86, 663, (1931).
(2): Erg. Path. 29, 307, (1934).

Geipel: Frankf. Z. Path. 42, 516, (1937).

Greineder: Zbl. Hals u. s. w, Heilk,. 31. 235, (1938).

Hamperl (1): Virchows Arch. 286, 811 (1923).
(2): Virchows Arch. 298, 327, (1936).
(3): Virchows Arch. 300, 46, (1937).

Heck: Inaug.-Diss. Bonn 1916.

Heine: Verh. dtsch. path. Ges. 1927, 293.

Horn: Virchows Arch. 190, 414, (1907).

Kahler: Zbl. Path. 67, 349, (1937).

Kirch: Zbl. Path. 28, 545, (1917).

Kreglinger: Frankf. Z. Path. 12, 135, (1913).

Krompecher: (1): Arch. f. Laryng. 31, (1918).
(2): Beitr. path. Anat. 79, (1919).

Malkwitz: Frankf. Z. Path. 26, 189, (1922).

Marchesani: Frankf. Z. Path. 30, 158, (1924).

Müller: Inaug.-Diss. Halle 1882.

Ribbert-Hamperl: Lehrbuch der Allgemeinen Pathologie und der Pathologischen Anatomie. 12. Auflage 1939.

Weiser: Wiener klin. Wochenschr. 1937, 1665.

Wessler and Rabin: Amer. J. med. Sci. 183, 164, (1932).

Womack und Graham: Arch. of Pat. 26, 165, (1938).

Lebenslauf.

Am 12. Januar 1915 wurde ich, Wolfgang Schneider, als Sohn des Schriftstellers und Verlagsbuchhändlers Dr. phil. Josef Bernhard Schneider und seiner Ehefrau Erna geb. Barth in Werder a./H. geboren. Einige Jahre nach dem im Militärlazarett von Kaposvar im Jahre 1918 erfolgten Tode meines Vaters siedelte meine Mutter nach Berlin-Friedrichshagen über. Dort besuchte ich von 1921 bis 1925 die Gemeindeschule und von 1925 bis 1934 die König-Friedrich-Schule (Reform-Realgymnasium) und erwarb hier das Reifezeugnis. Im Anschluß an eine halbjährige Dienstzeit im freiwilligen Arbeitsdienst in Alt-Daber bei Wittstock/Dosse begann ich im Herbst 1934 das Studium der Medizin an der Friedrich-Wilhelms-Universität Berlin. Dort bestand ich nach zwei Semestern den I. Abschnitt und nach weiteren drei Semestern den II. Abschnitt der ärztlichen Vorprüfung. Die folgenden fünf klinischen Semester studierte ich an der gleichen Universität und meldete mich im Sommer 1939 in Berlin zum ärztlichen Staatsexamen. Infolge der durch den Ausbruch des Krieges eingetretenen besonderen Verhältnisse erhielt ich kurz nach Beginn der Staatsprüfung, ohne dieselbe zu Ende führen zu können,, die Bestallung als Arzt mit der Geltung vom 13. September 1939. Am 1. Oktober 1939 trat ich als Volontärassistent in die pathologische Abteilung des Städtischen Krankenhauses Berlin-Neukölln ein, der ich zur Zeit als Assistent noch angehöre. Durch die in letzter Zeit getroffenen Sonderbestimmungen ist es mir nunmehr möglich, die ärztliche Staatsprüfung in Form des Examen Rigorosum zu beenden.